

Was ist das?

Notfallmässige Zuweisung einer 75-jährigen Frau bei starken Schmerzen und Exanthem in der Genitalregion.

Bekannt ist bei der Patientin eine JAK2-positive myeloproliferative Erkrankung (a.e. primäre Myelofibrose) mit Thrombozytose.

Klinisch (*Abb. 1*) und in der Biopsie (*Abb. 2*, HE-Färbung; Vergrösserung 200x) zeigten sich folgende Befunde:

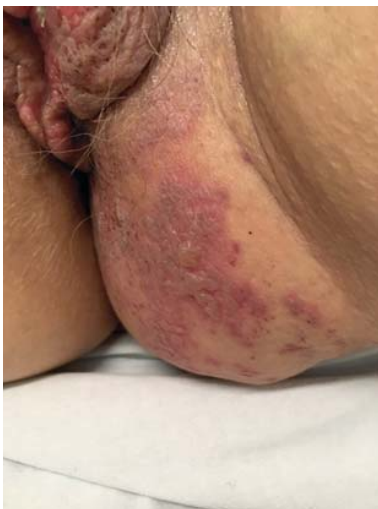

Abb. 1

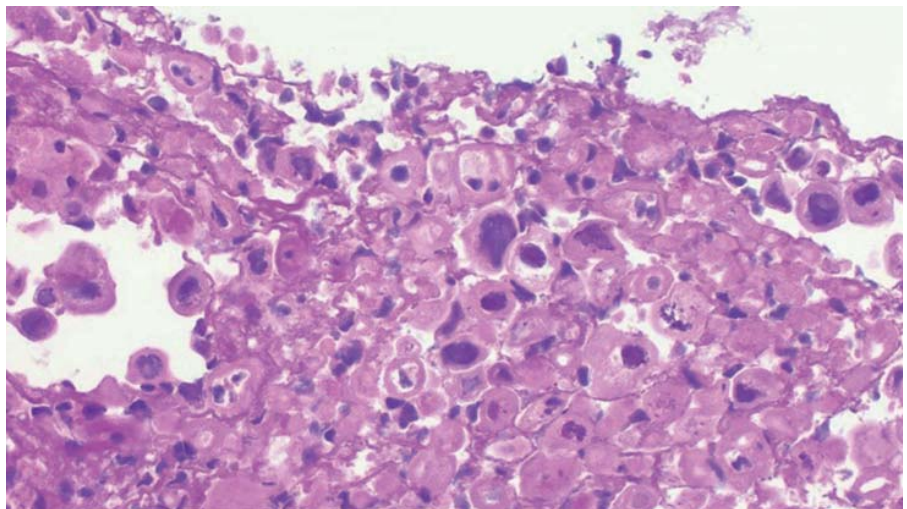


Abb. 2

